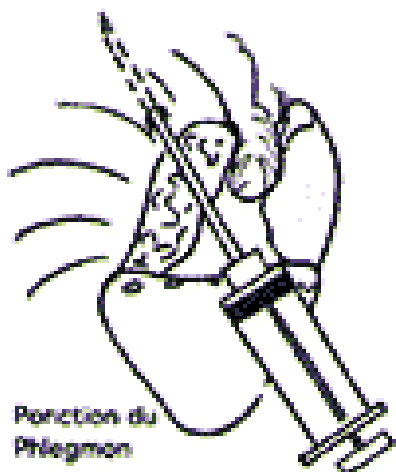
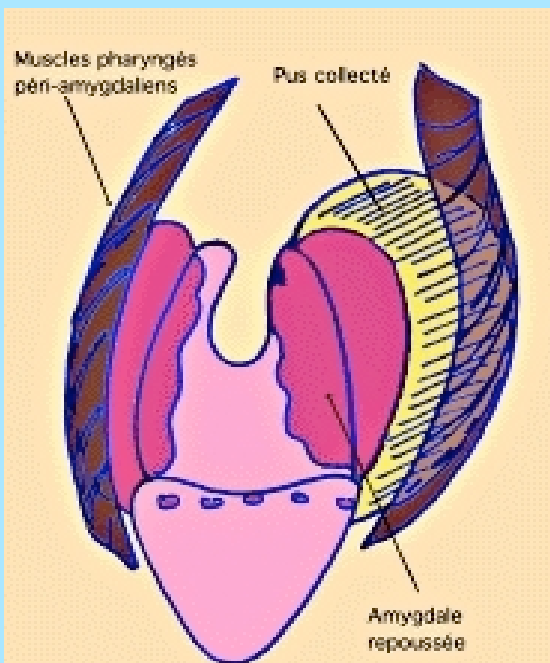


Prise en charge des phlegmons amygdaliens aux urgences

Complicant une angine banale au début (1% des cas d'angine), le phlegmon amygdalien est du à la constitution progressive d'un abcès entre l'amygdale et la paroi musculaire pharyngée.

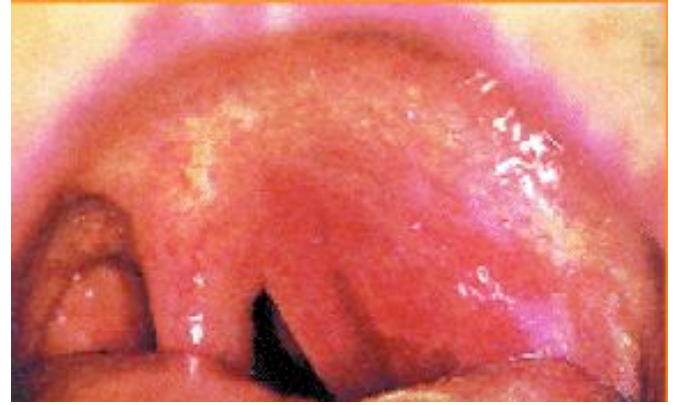- Le **TRISMUS** avant tout, contracture invincible, permanente et douloureuse des muscles masséters. Le phlegmon partage avec la dent de sagesse la quasi totalité des trismus fébriles.
- La **VOIX NASONNÉE** due au volume de la masse.
- La **DOULEUR** intense (Odynophagie), avec irradiation intense vers l'oreille et dysphagie empêchant l'alimentation voire toute boisson.
- **Contexte INFECTIEUX** local voire général.



Examen clinique

Bombement du pilier antérieur du voile, infiltré et oedématisé, avec souvent une luette oedématisée.

- Plus rarement, phlegmon en arrière de l'amygdale qui est refoulée en avant.



Diagnostic différentiel

- Angine simple
- Angine pseudophlegmoneuse
- Stade préphlegmoneux
- Phlegmon parapharyngé
- Phlegmon rétrostylien

Traitement

Le phlegmon collecté doit faire l'objet d'un drainage :

- par incision, après anesthésie locale, avec la classique pince de Lubet Barbon, ou
- au bistouri à lame, soit
- par ponction évacuatrice itérative, au moyen d'un gros trocart.

Le drainage est couplé à une antibiothérapie massive administrée au besoin par voie parentérale. Les bêta-lactamines sont au premier plan dans le traitement antibiotique avec des posologies pouvant aller jusqu'à 3 g/jour.

Le traitement médical adjuvant comprend l'administration d'anti-inflammatoires (on préférera les anti-inflammatoires stéroïdiens) 24 à 48 heures après l'évacuation du pus, en cure courte. Il comprendra aussi des antalgiques et des collutoires.